




Quiste hidático esplénico, una rara topografía de una rara enfermedad

Splenic hydatid cyst, a rare topography of a rare disease.

Cisto hidático esplénico, uma topografia rara de uma doença rara.

 <https://doi.org/10.35954/SM2022.41.1.5.e502>

Nicolás Navarro ^a  <https://orcid.org/0000-0002-8019-8365>

Natalia Fagúndez ^b  <https://orcid.org/0000-0002-7262-9137>

Sebastian Fraga ^c  <https://orcid.org/0000-0002-2679-8888>

(a) Facultad de Medicina, Universidad de la República. Montevideo, Uruguay.
Residente de Cirugía General. Servicio de Cirugía del Hospital Central de las Fuerzas Armadas.

(b) Facultad de Medicina, Universidad de la República. Montevideo, Uruguay.
Residente de Cirugía General. Clínica Quirúrgica 1, Hospital Pasteur.

(c) Facultad de Medicina, Universidad de la República. Montevideo, Uruguay.
Prof. Adj. Departamento de Emergencia. Hospital de Clínicas.

RESUMEN

El quiste hidático primario esplénico es una entidad poco frecuente aún en áreas endémicas. Se presenta en la mayoría de los casos de forma asintomática, siendo diagnosticado por hallazgo imagenológico. El tratamiento es multimodal e individualizado, siendo el tratamiento quirúrgico el que permite una solución integral de la dolencia. La cirugía convencional sigue siendo el "Gold estándar" en su abordaje. Presentamos el caso de una paciente con esta afección y la resolución abordada por el equipo de cirugía.

PALABRAS CLAVE: Equinococosis; Equinococosis Hepática; *Echinococcus granulosus*; Hidatidosis Hepática; Quiste Hidatídico.

ABSTRACT

Primary splenic hydatid cyst is a rare entity even in endemic areas. In most cases it presents asymptotically being diagnosed by imaging findings. Treatment is multimodal and individualized, being surgical treatment the one that allows an integral solution of the disease. Conventional surgery continues to be the "Gold standard" in its approach. We present the case of a patient with this condition and the resolution approached by the surgical team.

KEY WORDS: Echinococcosis; Echinococcosis, Hepatic; *Echinococcus granulosus*.

RESUMO

O cisto hidatídeos esplénico primário é uma entidade rara mesmo em áreas endémicas. Na maioria dos casos apresenta-se de forma assintomática, sendo diagnosticada através de resultados de imagem. O tratamento é multimodal e individualizado, com um tratamento cirúrgico que proporciona uma solução abrangente para a condição. A cirurgia convencional continua a ser a abordagem "padrão de ouro". Apresentamos o caso de um paciente com esta condição e a resolução abordada pela equipa cirúrgica.

PALAVRAS CHAVE: Equinococose; Equinococose Hepática; *Echinococcus granulosus*.

Recibido para evaluación: Abril 2022

Aceptado para publicación: Mayo 2022

Correspondencia: Hospital de Clínicas Dr. Manuel Quintela. Avenida Italia S/N. C.P.11.600. Montevideo, Uruguay. Tel.: (+598) 24876666 int. 7173.

E-mail de contacto: sebastianfraga@gmail.com



INTRODUCCIÓN

La hidatidosis es una zoonosis cosmopolita causada por un parásito llamado *Echinococcus Granulosus*, siendo el humano un huésped accidental (1). En Uruguay la prevalencia en pacientes operados descendió de 20,7 en 1962 a 4,2/100.000 habitantes luego de la adopción de políticas sanitarias específicas (1,2).

El quiste hidatídico en el ser humano se localiza en el hígado en el 60% de los casos y en el pulmón en el 30%. En un 5 a 10% de estos pacientes existe afectación sincrónica. En el 10% restante incluye a las localizaciones raras dentro de las cuales se han reportado el mediastino, hueso, cerebro, riñón, páncreas y el bazo. La localización esplénica primaria (a partir del embrión hexacanto) es infrecuente, representa solo el 1-2% de todas las formas (1,3,4).

CASO CLÍNICO

Presentamos el caso de una mujer, 55 años, procedente de medio rural, tabaquista, bronquítica crónica, histerectomizada y colecistectomizada. Durante control imagenológico de rutina, estando asintomática, se realizó ecografía abdominal que evidenció una lesión quística en el Bazo, con contenido heterogéneo, de 5-8 centímetros de diámetro. Los hallazgos fueron descritos como compatibles con un Quiste Hidático Esplénico. Dado este hallazgo se realiza una tomografía computada (TC) abdomino-pélvica que evidencia una imagen quística única, con septos en su interior que se expande en el parénquima esplénico, compatible con quiste hidatídico (figura 1).

No se evidencian quistes en otras topografías. Las pruebas serológicas para hidatidosis son positivas. Se decide su indicación quirúrgica previo tratamiento con Albendazol. Se realiza una esplenectomía por abordaje convencional previo aislado del campo con compresas embebidas en solución de suero hipertónico al 33%. No se realiza la evacuación previa del quiste (figura 2 y 3).

No hay complicaciones intraoperatorias ni postoperatorias otorgándole el alta al cuarto día previa vacunación contra gérmenes capsulados.

La anatomía patológica confirma la presencia de un quiste hidatídico esplénico completo. En cuanto al seguimiento no presentó recurrencia de la enfermedad ni complicaciones alejadas durante el año siguiente a la cirugía otorgándose el alta definitiva.

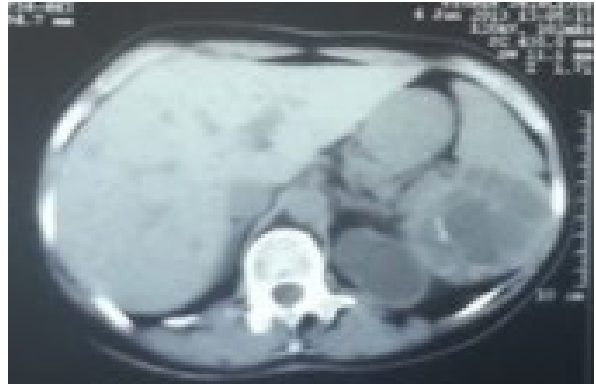

Figura 1. Se visualiza imagen quística única multivesicular multiseptada, con calcificaciones, compatible con quiste hidatídico esplénico.

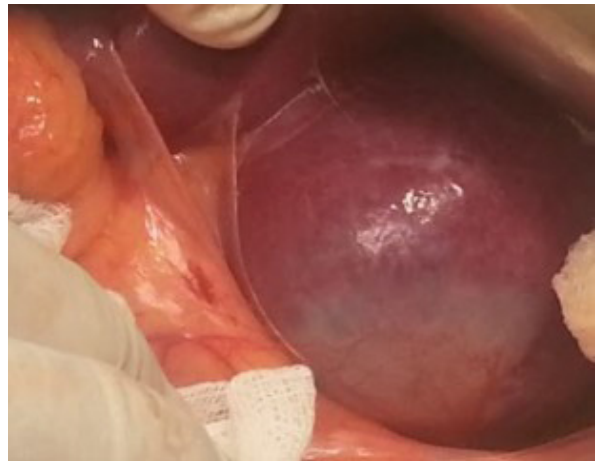

Figura 2. Vista intraoperatoria de la lesión esplénica que sustituye el polo inferior del Bazo.

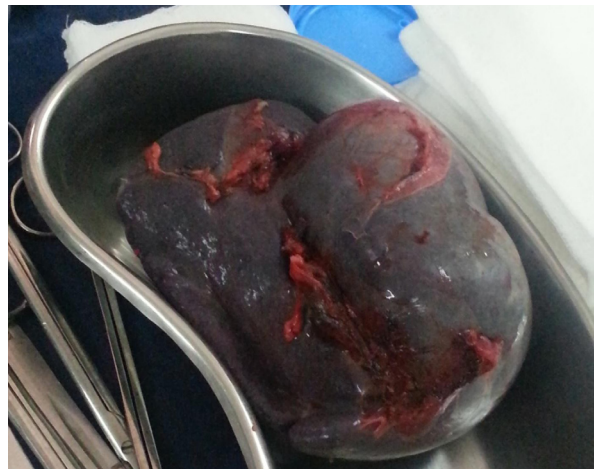

Figura 3. Pieza

DISCUSIÓN

Los quistes hidatídicos esplénicos representan del 0,5% al 8% de todas las hidatidosis, siendo la hidatidosis primaria del bazo el 1,5% - 3,5% de la hidatidosis abdominal (5).

Según la bibliografía analizada, casi un 30% de los casos de quistes hidatídicos esplénicos son un hallazgo incidental, como en nuestro caso (5,7).

La ecografía se utiliza para screening con una sensibilidad del 90% al 95% y especificidad del 93% al 100% (3,5).

La TC tiene una mayor sensibilidad, mayor eficacia para determinar número, tamaño, topografía, detectar recurrencias y valorar complicaciones (6).

La resonancia es un método de alto costo, con mayor sensibilidad para lesiones pequeñas, que ve su principal uso actualmente en la valoración de complicaciones como el tránsito, evacuación o comunicación del quiste.

El tratamiento médico es una alternativa en pacientes inoperables, quistes hialinos menores a 7 cm, múltiple o multivisceral, hidatidosis ósea, cardíaca. Presenta respuesta completa entre 10% y 30% y un alto índice de recidiva (1,7).

Procedimientos quirúrgicos conservadores como la esplenectomía parcial, enucleación, destechado del quiste y omentoplastia se utilizan para quistes hidatídicos hialinos, pequeños, emergentes, periféricos, con suficiente remanente de parénquima sano y es de elección en niños (1,3,6,7).

La quistostomía ha caído en desuso por su elevada morbimortalidad (1).

Si bien el procedimiento es factible de realizar mediante abordaje laparoscópico, la baja frecuencia de la enfermedad, la ausencia aún de instrumental laparoscópico especialmente diseñado para evitar la contaminación y el riesgo de rotura intraoperatoria del quiste con diseminación de la enfermedad a la cavidad peritoneal hacen que en nuestro caso optáramos por la cirugía convencional.

CONCLUSIONES

El quiste hidatídico primario esplénico es una enfermedad poco frecuente aún en áreas endémicas, lo que constituye un desafío en cuanto al diagnóstico y la terapéutica. Se presenta en la mayoría de los casos de forma asintomática, siendo diagnosticado por hallazgo imagenológico.

El tratamiento es multimodal e individualizado, siendo el tratamiento quirúrgico el que permite una solución integral de la patología.

DECLARACIÓN DE CONFLICTOS DE INTERESES

Los autores no reportan ningún conflicto de interés. El estudio se realizó con recursos propios de los autores y/o la institución a la que representan.



REFERENCIAS

- (1) Chambon C, González D. Hidatidosis Hepática y sus complicaciones. Clínicas Quirúrgicas. Facultad de Medicina, UdelaR. 2018. 6 p. Disponible en: [Hidatidosis_hepática_y_sus_complicaciones_CQFM.pdf](#) [Consulta 25/01/2022].
- (2) González González D, Olivera Pertusso E. Hidatidosis Hepática. Relatos [Internet]. 1 de enero de 2011 [citado 16 de enero de 2022];1-137. Disponible en: <https://revista.scu.org.uy/index.php/relatos/article/view/4829>
- (3) Zhuoli Z, Yu Z, Liya X, Mingzhong L, Shengwei L. Case Report: Laparoscopic Excision of a Primary Giant Splenic Hydatid Cyst: Literature Review. *Am J Trop Med Hyg* 2019; 101(4):821-827. doi: 10.4269/ajtmh.19-0400.
- (4) Llatas J, Frisancho O, Vásquez J. Quiste hidatídico primario de bazo. *Rev. gastroenterol. Perú* [Internet]. 2010 Jul [citado 2022 enero 19]; 30(3): 232-235. Disponible en: http://www.scielo.org.pe/scielo.php?script=sci_arttext&pid=S1022-51292010000300008&lng=es.
- (5) Hoteit A, Alimoradi M, Aljoubaei M, Fakhruddin N, Hammoud N. Primary splenic hydatid cyst treated with laparoscopic spleen preserving surgery: A case report. *Int J Surg Case Rep* 2020; 74:95-98. doi: 10.1016/j.ijscr.2020.08.010.
- (6) González-Muñoz J, Angoso-Clavijo M, Marcos-Sánchez A, García-Jiménez J, Cascón-Sánchez A, García-Castillo E. Quiste hidatídico esplénico gigante. *Cirugía Española* 2006; 79(2):120-122. doi: 10.1016/S0009-739X(06)70831-4
- (7) Akbulut S, Sogutcu N, Eris C. Hydatid disease of the spleen: single-center experience and a brief literature review. *J Gastrointest Surg* 2013; 17(10):1784-95. doi: 10.1007/s11605-013-2303-5.

CONTRIBUCIONES AL MANUSCRITO:

- (a) Diseño y redacción.
- (b) Diseño y redacción.
- (c) Concepción, diseño, redacción y aprobación de la versión final.