


# Cirugía plástica periodontal en traumatismo dentoalveolar

## Periodontal plastic surgery in dentoalveolar trauma

### Cirurgia plástica periodontal em traumatismos dentoalveolares

 <https://doi.org/10.35954/SM2021.40.2.6.e501>

Fernando Berra<sup>a</sup>  <https://orcid.org/0000-0003-1627-5511>

Verónica Foglino<sup>b</sup>  <https://orcid.org/0000-0002-1066-9248>

Natalia Panissa<sup>c</sup>  <https://orcid.org/0000-0002-7330-7842>

(a) Doctor en odontología. Especialidad Periodoncista. Hospital Central de las Fuerzas Armadas.

(b) Doctor en odontología. Especialidad Periodoncista. Hospital Central de las Fuerzas Armadas.

(c) Doctor en odontología. Especialidad en Odontología rehabilitadora integral. Batallón "Ituzaingó" de Infantería N° 7.

#### RESUMEN

Se presenta el caso clínico de una paciente de 18 años de edad que fue atendida en el Departamento de Odontología del Hospital Central de las Fuerzas Armadas.

Con un traumatismo dentoalveolar, como consecuencia del mismo presenta fractura coronaria completa a nivel cervical de la pieza 12, intrusión y fractura de la tabla vestibular dejando como secuela, la pérdida de la corona y un importante defecto gingival.

Se elabora un plan de tratamiento multidisciplinario logrando resultados muy satisfactorios tanto desde el punto de vista funcional como estético. Luego de la realización del tratamiento de endodoncia y de la confección de una corona provisoria se la deriva al Servicio de Periodoncia para la resolución del defecto gingival.

Etapas con mayor desafío debido al tipo de recesión en el sitio y la baja predictibilidad de cobertura radicular esperable en tal situación. Se utiliza tejido conectivo subepitelial empleando las técnicas de cirugía plástica periodontal de tunelización de Zabalegui combinada con la de Hurzeler.

**PALABRAS CLAVE:** Cirugía Bucal; Recesión Gingival; Odontología; Traumatismos de los Dientes.

#### ABSTRACT

The clinical case is presented of an 18 year old female patient who was seen at the Dentistry Department of the Central Hospital of the Armed Forces, due to a dentoalveolar traumatism, as a consequence of which she presented a complete coronary fracture at cervical level of tooth 12, intrusion and fracture of the vestibular table leaving as sequel, the loss of the crown and an important gingival defect. A multidisciplinary treatment plan was elaborated achieving very satisfactory results both from the functional and esthetic point of view. After the endodontic treatment and the fabrication of a temporary crown, the patient is referred to the Periodontics Service for the resolution of the gingival defect. This is the most challenging stage due to the type of recession at the site and the low predictability of root coverage to be expected in

Recibido para evaluación: Abril 2021

Aceptado para publicación: Octubre 2021

Correspondencia: Batallón "Ituzaingó" de Infantería N° 7. Av. Viera s/n. Salto, Uruguay. Tel.: (+598) 4733 5297 – 4733 2193.

E-mail de contacto: nataliapanissa77@gmail.com

such a situation. Subepithelial connective tissue is used using the periodontal plastic surgery techniques of Zabalegui tunneling combined with Hurzeler.

**KEY WORDS:** Surgery Oral; Gingival Recession; Dentistry; Tooth Injuries.

## RESUMO

O caso clínico é apresentado de uma paciente feminina de 18 anos que foi atendida no Departamento de Odontologia do Hospital Central das Forças Armadas devido a um trauma dentoalveolar. Como consequência deste trauma, ela sofreu uma fratura coronária completa no nível cervical do dente 12, intrusão e fratura da mesa vestibular, deixando uma perda da coroa e um defeito gengival significativo como seqüela. Foi elaborado um plano de tratamento multidisciplinar, obtendo resultados muito satisfatórios tanto do ponto de vista funcional como estético. Após o tratamento endodôntico e a criação de uma coroa temporária, o paciente é encaminhado ao Serviço de Periodontia para a resolução do defeito gengival. Esta é uma etapa mais desafiadora devido ao tipo de recessão no local e à baixa previsibilidade da cobertura das raízes a ser esperada em tal situação. O tecido conjuntivo subepitelial é utilizado utilizando as técnicas de cirurgia plástica periodontal do Zabalegui túnel combinado com o Hurzeler.

**PALABRAS CHAVE:** Cirurgia Bucal; Retração Gengival; Odontologia; Traumatismos Dentários.

## INTRODUCCIÓN

Un traumatismo dentoalveolar se puede definir como una injuria que resulta de un factor externo (trauma) que involucra al diente, la porción alveolar del maxilar o mandíbula y los tejidos blandos adyacentes (1).

Los estudios epidemiológicos indican que la incidencia anual a nivel mundial de traumatismos dentales es de alrededor del 4,5%. Aproximadamente un tercio se da en niños pequeños (dentición primaria) y un quinto afecta a adolescentes y adultos (dientes permanentes). En la mayoría de los casos estuvieron involucrados los incisivos centrales y laterales superiores, principalmente a causa de caídas en niños pequeños y por deportes de contacto en adolescentes (2).

Los mecanismos exactos de las lesiones dentarias son en su mayoría desconocidos y no hay evidencia experimental sobre ellos. Las lesiones pueden ser resultado de traumatismos directos por golpe del diente contra una superficie más o menos dura, o indirectos por cierre violento del arco dentario inferior contra el superior. El

resultado de los traumatismos directos suele ser la lesión de dientes anteriores, mientras que los indirectos favorecen la fractura de la corona y/o raíz en premolares y molares (3).

Cuando dichos traumatismos se dan en el sector anterior y afectan, además de las piezas dentarias las estructuras periodontales adyacentes, la rehabilitación de las mismas se torna un verdadero desafío. Esto se debe a la impredecibilidad del comportamiento de los tejidos y a la dificultad de lograr una estética gingival estable en el tiempo. En la actualidad la gran exigencia estética por parte de los pacientes ha hecho variar los parámetros de éxito de los tratamientos odontológicos. Antes, un tratamiento era considerado exitoso cuando se lograba la reposición de una pieza dentaria perdida por medio de una restauración coronaria que imitara en forma, color y función a la anterior, y que la misma perdurara en el tiempo. Hoy en día, el éxito también depende de que dicha restauración se encuentre enmarcada por una arquitectura gingival armoniosa. Por esta razón, dado que el logro de una sonrisa estéticamente agradable es un elemento clave para determinar el

éxito de nuestros tratamientos, los mismos deben incluir técnicas de cirugía plástica periodontal (4). La piedra angular de todo buen plan de tratamiento es un diagnóstico preciso. Un plan de tratamiento estético requiere un diagnóstico estético. La sonrisa es vista como parte integral de la cara y, en un sentido más amplio, de la persona toda. Es una expresión de belleza, de juventud, de edad o de personalidad. Por tal motivo, el odontólogo involucrado con la estética debe ser consciente de las innovaciones y modas contemporáneas, tener creatividad y habilidad técnica para relacionar estas informaciones. De ahí surge la importancia de realizar un tratamiento multidisciplinario lo que nos permitirá lograr un resultado terapéutico y estético exitoso (5).

## PRESENTACIÓN DEL CASO

En diciembre de 2018, concurrió al Servicio Odontológico del Batallón de Infantería N°15 de Florida una paciente de sexo femenino, de 18 años de edad con un traumatismo facial. El mismo tuvo como consecuencia la fractura e intrusión de la pieza 12.

Se le realizó el tratamiento de urgencia el cual consistió en la confección de un provisorio reponiendo la corona perdida y la ferulización de la misma a las piezas dentarias vecinas (figura 1a).

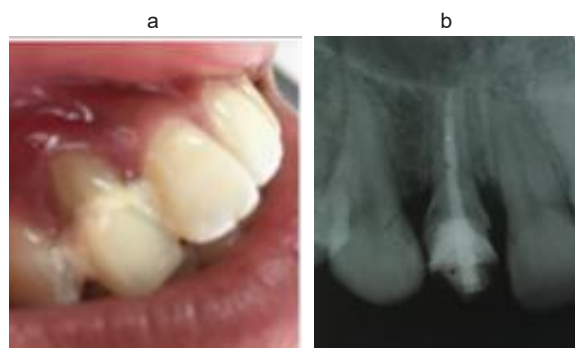
### 1. Diagnóstico y plan de tratamiento

Dos días después en el Departamento de Odontología del H.C.F.F.A.A se constata la fractura completa de la corona de la pieza 12 a nivel cervical y de la tabla vestibular, con pérdida completa de encía insertada, acompañado por un intenso dolor, inflamación y tumefacción de la zona.

Se procedió a realizar el plan de tratamiento donde participaron las siguientes disciplinas: endodoncia, periodoncia y rehabilitación.

Como primera medida se la derivó al Servicio de Endodoncia donde se realizó la biopulpectomía del remanente radicular (figura 1b) y, posterior-

mente, al Servicio de Rehabilitación donde se confeccionó un nuevo provisorio mejorando sus características estéticas.



**Figura 1.** a) Confección de provisorio y ferulización flexible; b) endodoncia

Transcurrido dos meses desde el traumatismo se procedió a realizar el tratamiento de periodoncia, el cual parte de la evaluación de ciertos parámetros estéticos: línea de la sonrisa, armonía gingival, calidad y espesor de los tejidos blandos, presencia o no de papila interproximal, alineación de los márgenes gingivales y presencia de encía queratinizada.

Presentaba una línea de sonrisa normal ya que permitía mostrar las papilas interproximales y el 75% a 100% de las coronas dentales (figura 2). Ausencia de encía insertada queratinizada, lo que comprometía la armonía estética al afectar la continuidad del contorno y coloración gingival favoreciendo el aumento de la retracción de la misma (6,7).

Las papilas interproximales se encontraban en una posición levemente más apical que sus homólogas. Para asegurar su presencia el provisorio fue confeccionado respetando la distancia de 5 mm entre la cresta ósea proximal y el punto de contacto (8).

La profundidad de sondaje fue de 6 mm en mesial y distal, siendo en este caso una pseudobolsa, ya que la pieza dentaria sufrió intrusión y presentaba su tercio coronario infraóseo.

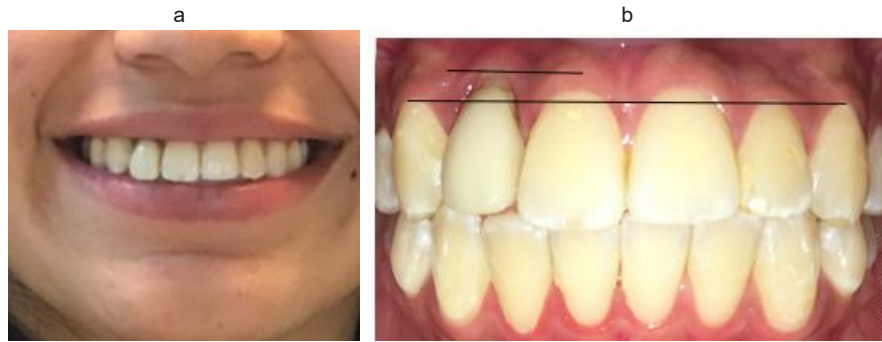

Figura 2. a) línea de la sonrisa; b) se observa la falta de alineación de los márgenes gingivales

La recesión gingival corresponde a una Clase IV de Miller, ya que la misma se extiende hasta la línea mucogingival con pérdida ósea interproximal y malposición dentaria (9).

Según la nueva clasificación de enfermedades y afecciones periodontales y periimplantarias publicada en 2018, la recesión gingival se encuentra dentro de los cuadros de deformidades mucogingivales. Dicha clasificación exige mencionar diversas características locales (10). En este caso, presentaba un fenotipo fino, falta de encía queratinizada, presencia de pseudobolsa y color anormal en la zona (figura 3).

Según Cairo, se presenta como una recesión tipo 2 (RT2), debido a que la pérdida ósea proximal era menor a la pérdida ósea vestibular (11).

En el examen radiográfico y tomográfico se observó reabsorción ósea incipiente a nivel de las crestas proximales y avanzada en la tabla vestibular (figura 4).

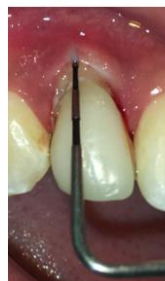## 2. Tratamiento quirúrgico

La técnica de cirugía plástica periodontal de elección consiste en la realización de un injerto de tejido conjuntivo que tiene por finalidad mejorar los parámetros estéticos. En este caso se realizó la técnica de tunelización de Zabalegui modificada

### DEFORMIDADES MUCOGINGIVALES Y ALTERACIONES ALREDEDOR DE DIENTES

1. Fenotipo periodontal (ver tabla 3.3.1)
  - a. Fino festoneado
  - b. Grueso festoneado
  - c. Grueso plano
2. Recesión gingival (ver tabla 3.3.1)
  - a. vestibular o lingual
  - b. interproximal (papilar)
  - c. severidad de la recesión (según Cairo 2011 RT1,2,3 ver recuadro)
  - d. espesor gingival
  - e. ancho gingival
  - f. presencia de LCNC/caries cervical
  - g. preocupación estética del paciente (Smile Esthetic Index)
  - h. presencia de hipersensibilidad
3. Falta de encía queratinizada
4. Profundidad de vestibulo disminuida
5. Posición aberrante de frenillos/músculos
6. Exceso gingival
  - a. pseudo-bolsa
  - b. márgenes gingivales inconsistentes
  - c. exposición gingival excesiva
  - d. agrandamientos gingivales
7. Color anormal
9. Alteraciones de la superficie radicular expuesta

	Encía			Diente	
	Profundidad de la recesión mm	Grosor gingival GT	Ancho de tejido queratinizado KTW	L.A.C A/B	Escalón +/-
Ausencia de recesión	Alto 6mm Ancho 7 mm	fino	0	A	-
RT 1					
RT 2	•				
RT 3					



**Recesiones gingivales (Cairo 2011)**

**Recesión tipo 1 (RT1)**  
Recesión gingival sin pérdida de inserción proximal. El LAC interproximal a nivel M y D no es detectable clínicamente

**Recesión tipo 2 (RT2)**  
Recesión gingival asociada a pérdida de inserción proximal. La cantidad de pérdida de inserción proximal es igual o menor a la pérdida de inserción vestibular.

**Recesión tipo 3 (RT3)**  
Recesión gingival asociada a pérdida de inserción proximal. La cantidad de pérdida de inserción proximal es mayor a la pérdida de inserción vestibular.

(Cairo F, Nieri M, Cincinelli S, Mervelt J, Pagliaro U. The interproximal clinical attachment level to classify gingival recessions and predict root coverage outcomes: an explorative and reliability study. J Clin Periodontol. 2011;38:651-666.)

Figura 3. Clasificación de deformidades mucogingivales (14).

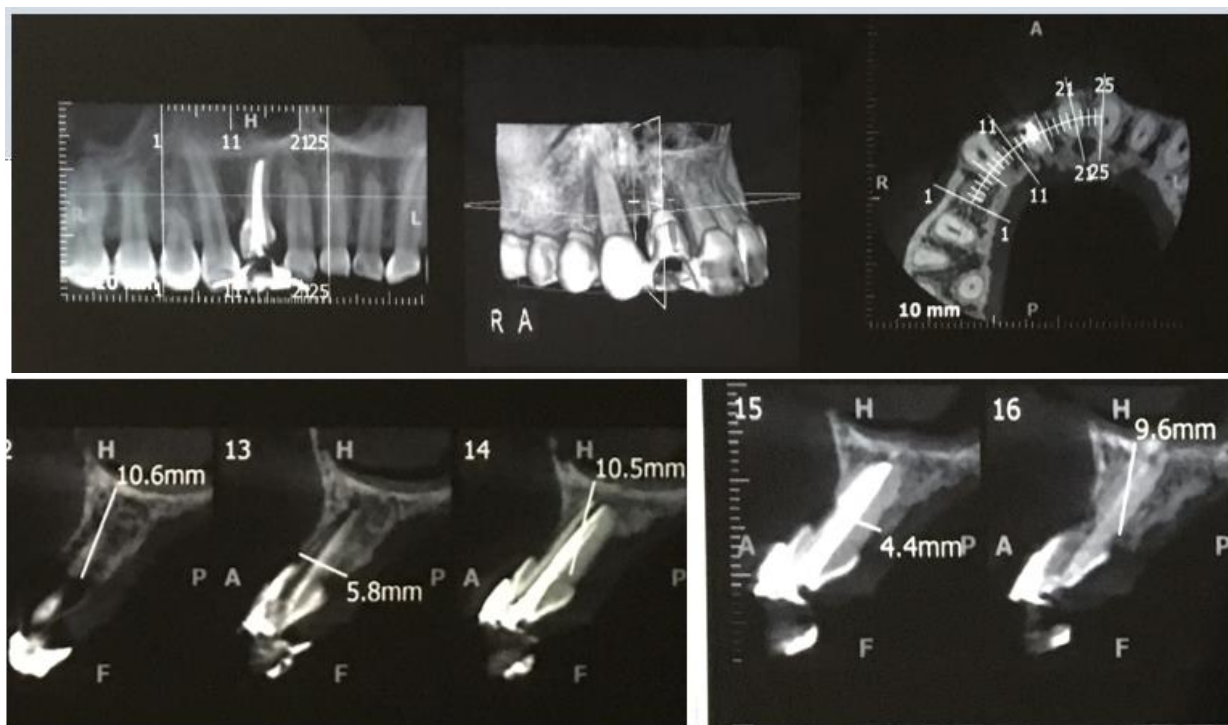


Figura 4. Tomografía Axial Computarizada.

(figura 5) combinada con la técnica de Hurzeler para la toma del sitio donante.

A su vez, la técnica de tunelización no requiere incisiones verticales lo que determina una rápida cicatrización y permite preservar las papilas interproximales.

Para la toma del sitio donante se utilizó la técnica de Hurzeler la cual se caracteriza por requerir una única incisión lo que mejora la morbilidad en el postoperatorio (12,13).

La técnica de injerto de tejido conjuntivo subepitelial reposicionado se considera el gold standard debido a que tiene múltiples ventajas:

- alta previsibilidad y estabilidad en el tiempo
- doble aporte sanguíneo lo que aumenta las posibilidades de éxito
- la coloración obtenida otorga una estética adecuada
- aumenta espesor, largo y ancho de encía queratinizada (14).

En la figura 6 se observa la imagen pre-quirúrgica y post-quirúrgica luego de 3 meses.

## DISCUSIÓN

La resolución del caso plantea un gran dilema: la elección del plan de tratamiento óptimo. El mismo se puede centrar en conservar la pieza dentaria fracturada o en extraerla y planificar la colocación de un implante.

Ambas situaciones implican la realización de tratamientos de alta complejidad para el logro de una estética aceptable. Esto se debe a que la ausencia de tabla osea vestibular conlleva a la falta de encía insertada la cual es determinante para mantener salud periodontal.

Los implantes no compiten con los dientes naturales en cuanto a sus propiedades físicas, biomecánicas y sensoriales. La propiocepción conferida por el ligamento periodontal está entre las principales ventajas del diente en comparación con los mismos. Además, debido a su alta tasa de supervivencia son muchas las posibilidades de que se produzcan complicaciones biológicas y mecánica. Por este motivo la edad fue el

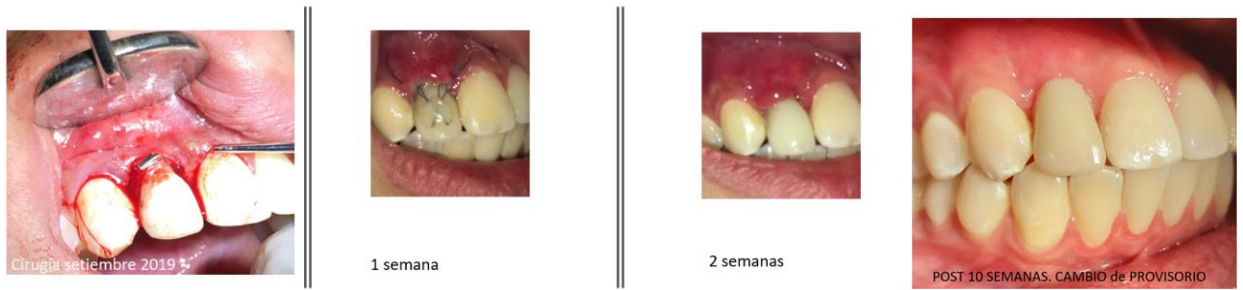

Figura 5. Imágenes quirúrgicas y post quirúrgicas inmediato.

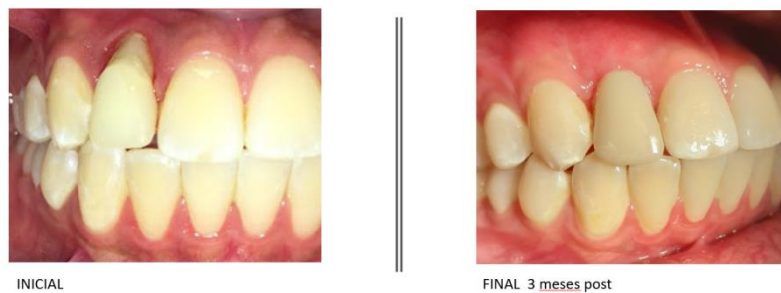

Figura 6. Pre y post quirúrgico 3 meses.

factor determinante para optar por un tratamiento conservado (15).

Otro elemento a considerar es si existe predecibilidad en el recubrimiento radicular y su estabilidad en el tiempo. Para analizarla debemos evaluar factores inherentes al defecto, al paciente y a la técnica. Los elementos vinculados al paciente están relacionados con su capacidad para realizar un control adecuado del biofilm bacteriano, que lleva a la ausencia de inflamación clínica de los tejidos periodontales y a los cuidados postoperatorios (14,16).

Con respecto al defecto, el nivel de pérdida ósea interproximal es el factor primordial ya que impone el límite coronal de cobertura vestibular post cirugía. Según estudios basados en injertos subepiteliales conectivos con la técnica de colgajo posicionado lateralmente, la malposición dentaria en la Clase IV de Miller, determina que la cobertura radicular no sea predecible. Por último, los factores referidos a la técnica están relacionados a la elección de la misma, el espesor del colgajo, la realización de sutura sin tensión, el logro de la

estabilidad del coagulo, el aporte sanguíneo del injerto y a los tiempos de espera (14,16,17).

### CONCLUSIONES

Los traumatismos dentoalveolares tienen una incidencia anual a nivel mundial de aproximadamente 4,5%, afectando principalmente a niños pequeños y adolescentes. Las piezas dentarias más afectadas son los incisivos centrales y laterales superiores.

El éxito en la resolución de estos casos radica en la elección de un tratamiento óptimo para cada paciente. El mismo debe ser integral y tener un enfoque multidisciplinario. Crear una sonrisa óptima requiere de la integración de todas las disciplinas en odontología.

En todo plan de tratamiento restaurador se deben considerar la salud y la estética periodontal. Es decir, se deben evaluar las demandas de dichos tejidos con la finalidad de obtener resultados estéticos duraderos.

Es por ello que hoy en día las técnicas de cirugía plástica periodontal son una herramienta esencial



para la resolución de defectos mucogingivales. En donde las técnicas de injerto conectivo subepitelial reposicionado, considerado gold standard, es la mejor alternativa para resolver las secuelas derivadas en este traumatismo dentoalveolar puntual, en donde al restaurar la pérdida de tejido existente y modificar el biotipo gingival mejora el pronóstico dentario.

#### DECLARACIÓN DE CONFLICTOS DE INTERESES

Los autores no reportan ningún conflicto de interés. El estudio se realizó con recursos propios de los autores y/o la Institución a la que representan.

#### REFERENCIAS

- (1) Turkistani J, Hanno A. Recent trends in the management of dentoalveolar traumatic injuries to primary and young permanent teeth. *Dent Traumatol* 2011; 27(1):46-54. doi: 10.1111/j.1600-9657.2010.00950.x
- (2) Lam R. Epidemiology and outcomes of traumatic dental injuries: a review of the literature. *Aust Dent J* 2016; 61 Suppl 1:4-20. doi: 10.1111/adj.12395
- (3) Andreasen JO, Andreasen FM, Mejåre I, Cvek M. Healing of 400 intraalveolar root fractures. Effect of pre-injury and injury factors such as sex, age, stage of root development fracture type, location of fracture and severity of dislocation. *Dental Traumatol* 2004; 20(4):192-202. doi: 10.1111/j.1600-9657.2004.00279.x
- (4) Zucchelli G, Sharma P, Mounssif I. Esthetics in periodontics and implantology. *Periodontol* 2000. 2018; 77(1):7-18. doi: 10.1111/prd.12207
- (5) Henostroza G. *Estética en odontología restauradora*. 1a. ed. Madrid: Editorial Ripano, 2006.
- (6) Hochman MN, Chu SJ, Tarnow DP. Maxillary anterior papilla display during smiling: a clinical study of the interdental smile line. *Int J Periodont Restorative Dent* 2012; 32(4):375-83.
- (7) Belser UC, Grütter L, Vailati F, Bornstein MM, Weber HP, Buser D. Outcome evaluation of early placed maxillary anterior single-tooth implants using objective esthetic criteria: a cross-sectional, retrospective study in 45 patients with a 2- to 4-year follow-up using pink and white esthetic scores. *J Periodontol* 2009; 80(1):140-51. doi: 10.1902/jop.2009.080435
- (8) Tarnow DP, Magner AW, Fletcher P. The effect of the distance from the contact point to the crest of bone on the presence or absence of the interproximal dental papilla. *J Periodontol* 1992; 63(12):995-6. doi: 10.1902/jop.1992.63.12.995
- (9) Miller PD Jr. A classification of marginal tissue recession. *Int J Periodont Restorative Dent* 1985; 5(2):8-13. PMID: 3858267.
- (10) Jepsen S, Caton JG, Albandar JM, NF, Bouchard P, Cortellini P, *et al.* Periodontal manifestations of systemic diseases and developmental and acquired conditions: Consensus report of workgroup 3 of the 2017 World Workshop on the Classification of Periodontal and Peri-Implant Diseases and Conditions. *J Periodontol* 2018; 89 Suppl 1:S237-S248. doi: 10.1002/JPER.17-0733
- (11) Cairo F, Nieri M, Cincinelli S, Mervelt J, U. The interproximal clinical attachment level to classify gingival recessions and predict root coverage outcomes: An explorative and reliability study. *J Clin Periodontol* 2011; 38(7):661-6. doi: 10.1111/j.1600-051X.2011.01732.x.
- (12) Zabalegui I, Sicilia A, Cambra J, Gil J, Sanz M. Treatment of multiple adjacent gingival recessions with the tunnel subepithelial connective tissue graft: a clinical case. *Int J Periodont Restorative Dent* 1999; 19(2):199-206. PMID: 10635186.
- (13) Hürzeler MB, Weng D. A single-incision technique to harvest subepithelial connective tissue grafts from the palate. *Int J Periodont Restorative Dent* 1999; 19(3):279-87. PMID: 10635174.

(14) Cairo F, Nieri M, Pagliaro U. Efficacy of periodontal plastic surgery procedures in the treatment of localized facial gingival recessions. A systematic review.

J Clin Periodontol 2014; 41 Suppl 15:S44-62.

doi: 10.1111/jcpe.12182

(15) Sallum A, Cicareli A, Querido M, Bastos Neto F. Periodoncia e Implantología. Soluciones estéticas y recursos clínicos. Venezuela: Amolca, 2014.

(16) Zuhr O, Rebele SF, Cheung SL, Hürzeler MB. Surgery without papilla incision: tunneling flap procedures in plastic periodontal and implant surgery. Periodontol 2000. 2018; 77(1):123-149.

doi: 10.1111/prd.12214

(17) Chambrone L, Tatakis D. Periodontal soft tissue root coverage procedures: a systematic review from AAP Regeneration Workshop.

J Periodontol 2015; 86(2 Suppl):S8-51.

doi: 10.1902/jop.2015.130674

**CONTRIBUCIONES AL MANUSCRITO:**

a) Concepción, diseño, adquisición de datos, interpretación y discusión de resultados.

b) Concepción, diseño, adquisición de datos, interpretación y discusión de resultados.

c) Redacción, análisis de datos, interpretación y discusión de resultados y aprobación de la versión final.